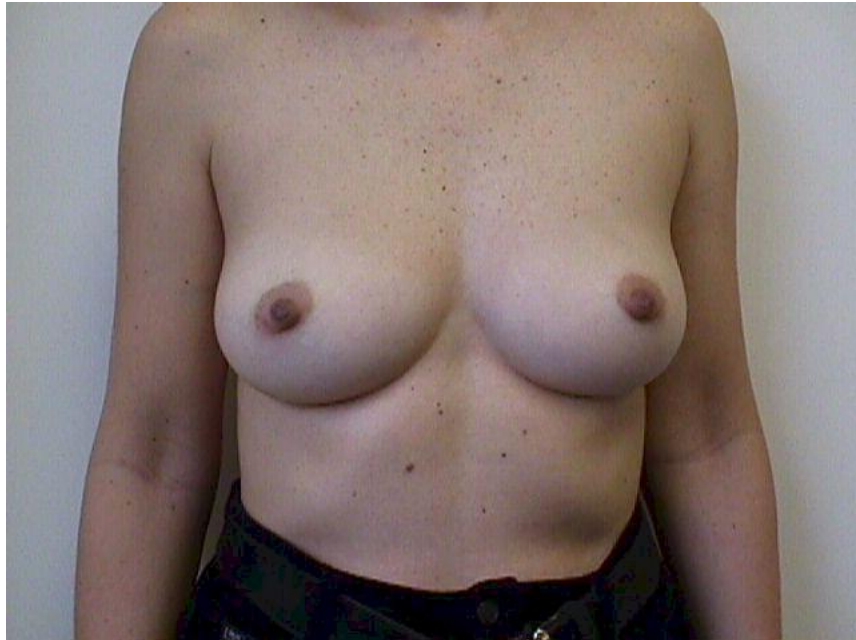



- Ανιχνεύει τις περισσότερες παθήσεις του μαστού
- Σωτήρια για τη ζωή της γυναίκας
- Εξέταση κάθε μήνα , στο τέλος της περιόδου
- Ξεκινήστε μπροστά στον καθρέπτη

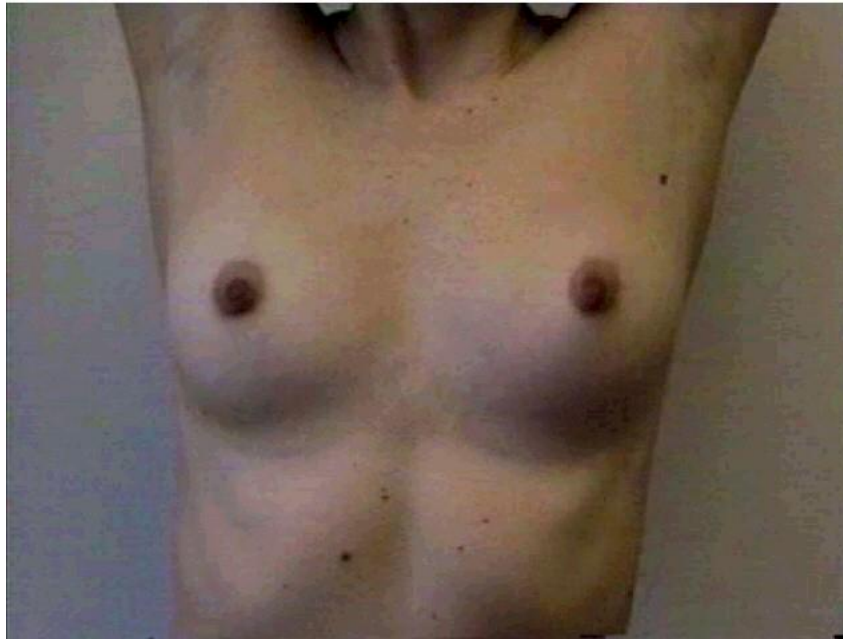Πρόληψη Καρκίνου Μαστού

- Απόλυτη πρόληψη δεν υπάρχει, διότι ο καρκίνος του μαστού έχει πολλές αιτίες που δεν έχουν πλήρως κατανοηθεί.
- Η Μαστογραφία παραμένει η πλέον αποτελεσματική μέθοδος για την πρώιμη διάγνωσή του. Ο καρκίνος του μαστού είναι η πλέον συχνή αιτία θανάτου στη γυναίκα.
- Κάθε χρόνο 1.5 εκατομμύριο καινούργια περιστατικά ανιχνεύονται στον κόσμο. Αντίστοιχα στην Ελλάδα περίπου 4.000 γυναίκες ετησίως εμφανίζουν καρκίνο του μαστού.



Ερευνήστε για:

- Αλλαγές του δέρματος
- Ερυθρότητα
- Όζος (σαν καρούμπαλο) που φαίνεται οπτικά
- Ξηρότητα θηλής
- Συμμετρία των μαστών

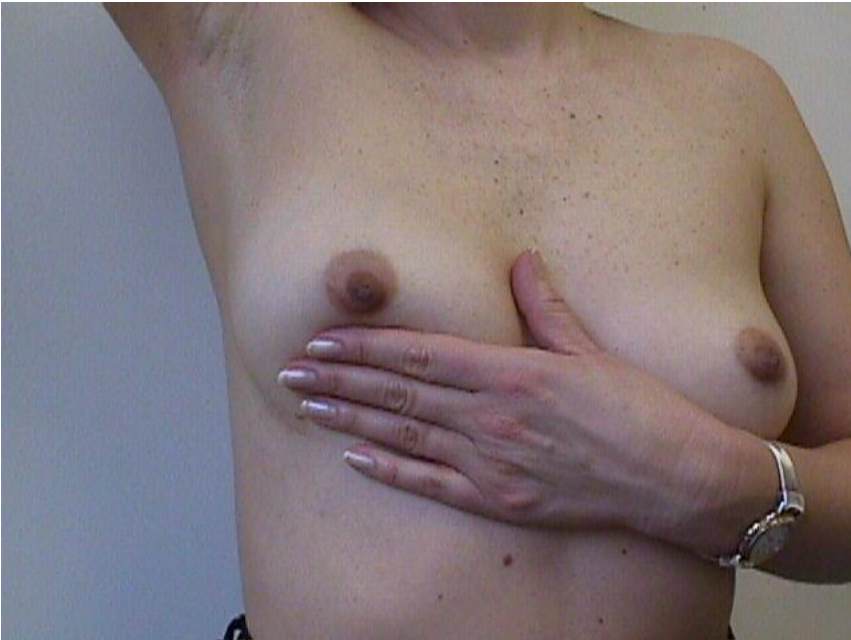

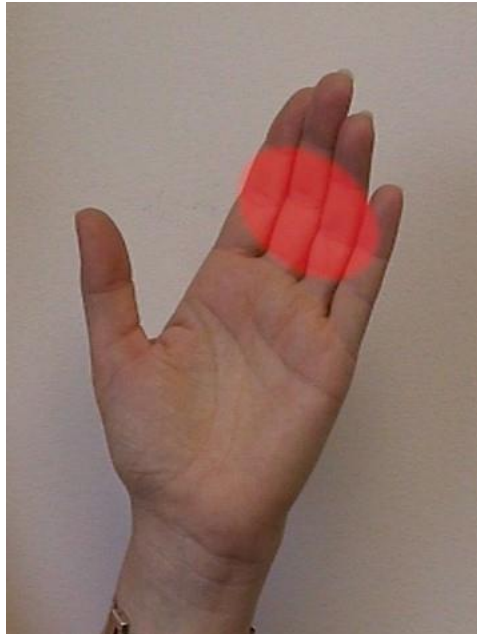Σηκώστε ψηλά τα χέρια

- Οι μαστοί πρέπει να ανασηκωθούν το ίδιο
- Παρατηρήστε για τυχόν πτυχώσεις ή αναδιπλώσεις

Ψηλαφήστε για μάζες

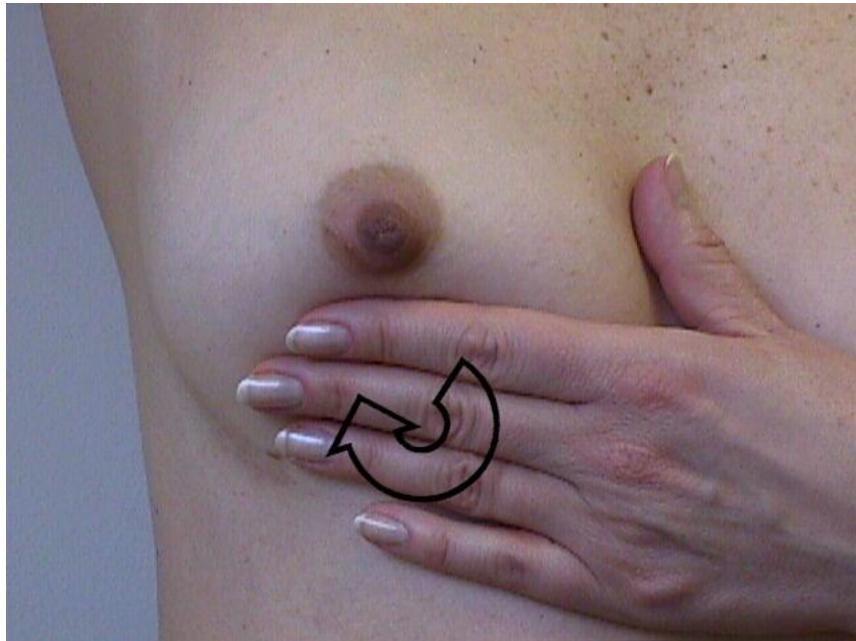
- Σηκώστε το χέρι
- Ψηλαφήστε με το αντίθετο χέρι
- Αισθανθείτε σαν να ψάχνετε για μια μπίλια σε σακούλα με ρύζι “marble in a bag of rice”





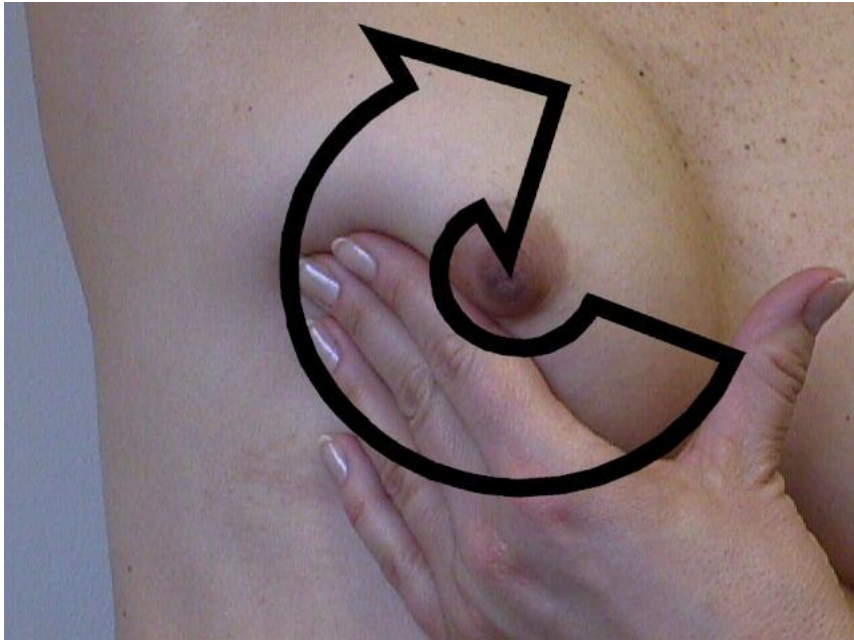
Χρησιμοποιήστε το μεσαίο τμήμα των δακτύλων σας

- Τα άκρα των δακτύλων παραείναι ευαίσθητα (όλοι οι μαστοί γενικά έχουν φυσιολογικά εξογκώματα)
- Η παλάμη δεν είναι όσο ευαίσθητη πρέπει
- Το μεσαίο τμήμα των δακτύλων είναι το καλύτερο για ψηλάφηση



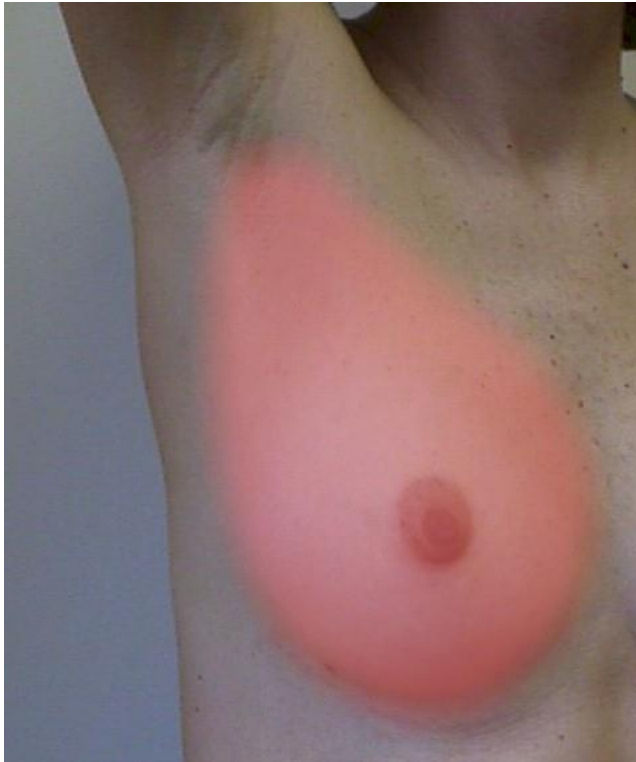Μετακινείτε το χέρι σας σε μικρούς κύκλους

- Παραμείνετε σε μια περιοχή
- Πιέστε προς τα έσω ενώ κάνετε κυκλικές κινήσεις με το χέρι σας
- Αισθανθείτε για πάχυνση σε μέγεθος μπίλιας



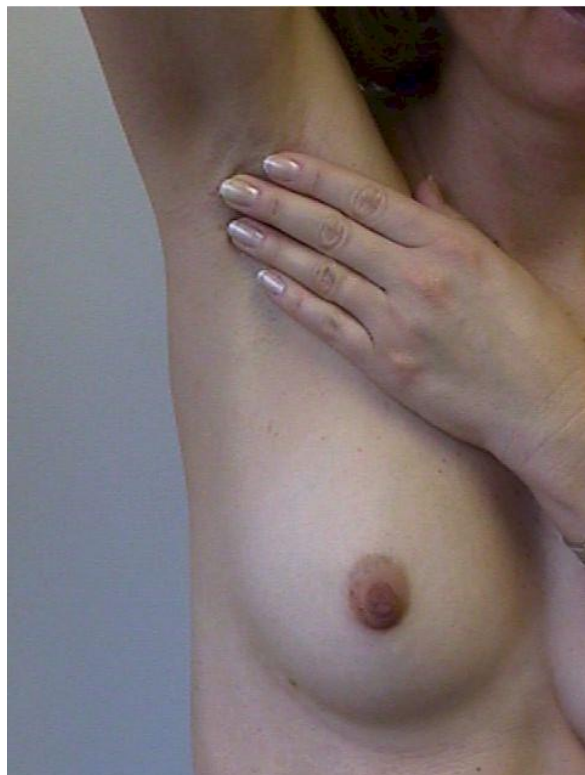Μετά κινείστε το χέρι σας σε διπλανή περιοχή

- Συνεχίστε κυκλικές κινήσεις γύρω από το μαστό όπως οι δείκτες του ρολογιού, κάνοντας μικρούς κύκλους με το χέρι σας
- Σιγουρευτείτε ότι εξετάσατε όλο το μαστό σας



Η ουρά του μαστού

- Ο μαστός δεν είναι απόλυτα σφαιρικός.
- Η ουρά του μαστού φυσιολογικά επεκτείνεται στη μασχάλη.
- Σιγουρευτείτε ότι ψάξατε για ογκίδια στη μασχάλη.

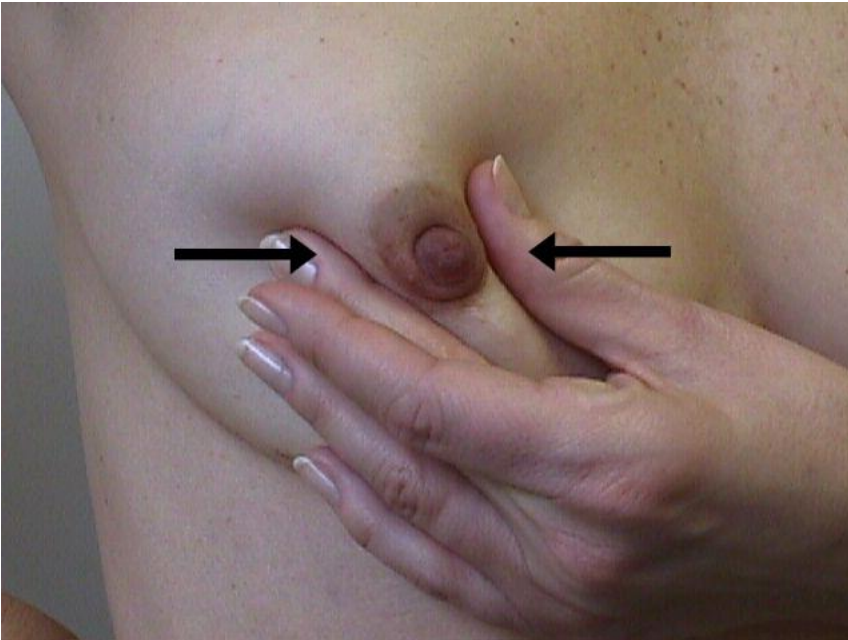


Ψηλαφήστε τη μασχάλη

- Κάντε τις ίδιες κυκλικές κινήσεις.
- Ψάξτε για όζους μαστού και λεμφαδένες.
- Οι φυσιολογικοί λεμφαδένες δεν ψηλαφίζονται.
- Οι αυξημένοι σε μέγεθος λεμφαδένες έχουν το μέγεθος λεπτής και μακρόστενης γόμμας μολυβιού.

Πιέστε τη θηλή για έκκριμα

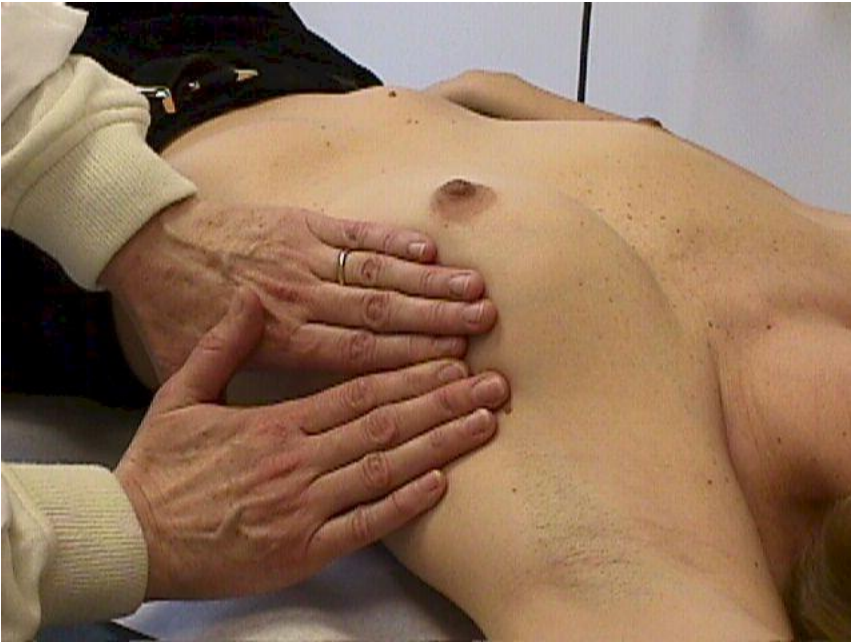- Πιέστε τους πόρους με κατεύθυνση τη θηλή.
- Φυσιολογικά, μπορεί να δείτε μια ή δύο σταγόνες διάφανης, γαλακτώδους ή ελαφρώς πρασινωπής έκκρισης.
- Είναι παθολογικό, η έκκριση να περιέχει αίμα ή να είναι σε μεγάλη ποσότητα ή να λερώνει το σουτιέν.





Τώρα εξετάστε την άλλη πλευρά

- Κάντε τις ίδιες κινήσεις.
- Σηκώστε το χέρι πάνω από το κεφάλι .
- Ερευνήστε για εξογκώματα ή μάζες.



Κάθε χρόνο θα πρέπει να σας εξετάζει
ιατρός εξειδικευμένος στο μαστό

- Βασικά γίνονται οι ίδιες κινήσεις εξέτασης.
- Κάντε ερωτήσεις στον ιατρό.



Μαστογραφία και Υπερηχογράφημα Μαστού

- Γυναίκες από 20 ετών πρέπει να κάνουν αυτοεξέταση κάθε μήνα.
- Γυναίκες από 40 ετών πρέπει να κάνουν προληπτική μαστογραφία κάθε 1 – 1.5 έτος.
- Γυναίκες με προσωπικό ή οικογενειακό ιστορικό καρκίνου του μαστού πρέπει να ξεκινούν από 35 ετών μαστογραφία έλεγχο.



Εάν ανακαλύψετε κάτι στο μαστό σας ...

- Μην πανικοβάλλεστε.
- Οι περισσότεροι (90%) των όγκων του μαστού είναι καλοήθεις.
- Ζητήστε εξέταση από ιατρό άμεσα, χωρίς καθυστέρηση.